



**Universitatea de Stat de Medicină și Farmacie “Nicolae Testemițanu”**

**Catedra de Chirurgie, Ortopedie și Anesteziologie pediatrică**

# Mediastenită

## Caz clinic

Academician, Om emerit


Eva Gudumac

Chișinău, 2019

Pacientul M., în vârstă de 1 an și 5 luni, sex feminin din r. Edineț pe data de 18.07.18 a fost internată în secția reanimare chirurgicală cu diagnosticul: Perforația esofagului. Pneumo – mediastin. Pneumotorace parțial.  
Pneumoperitoneum

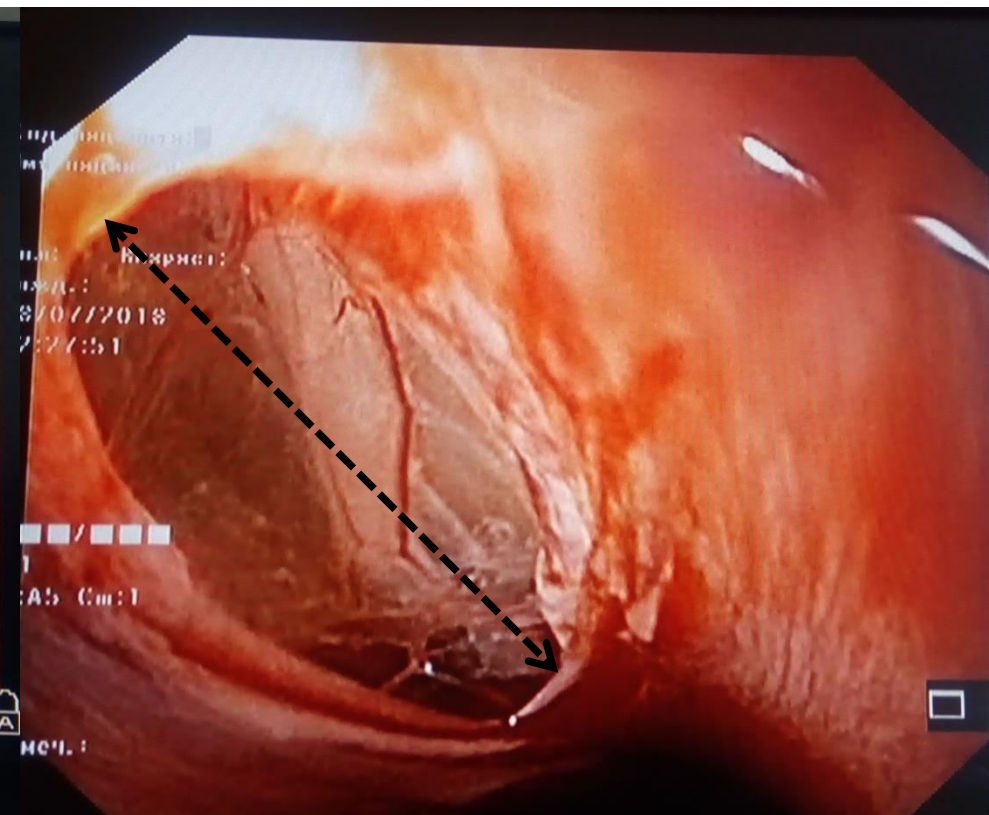
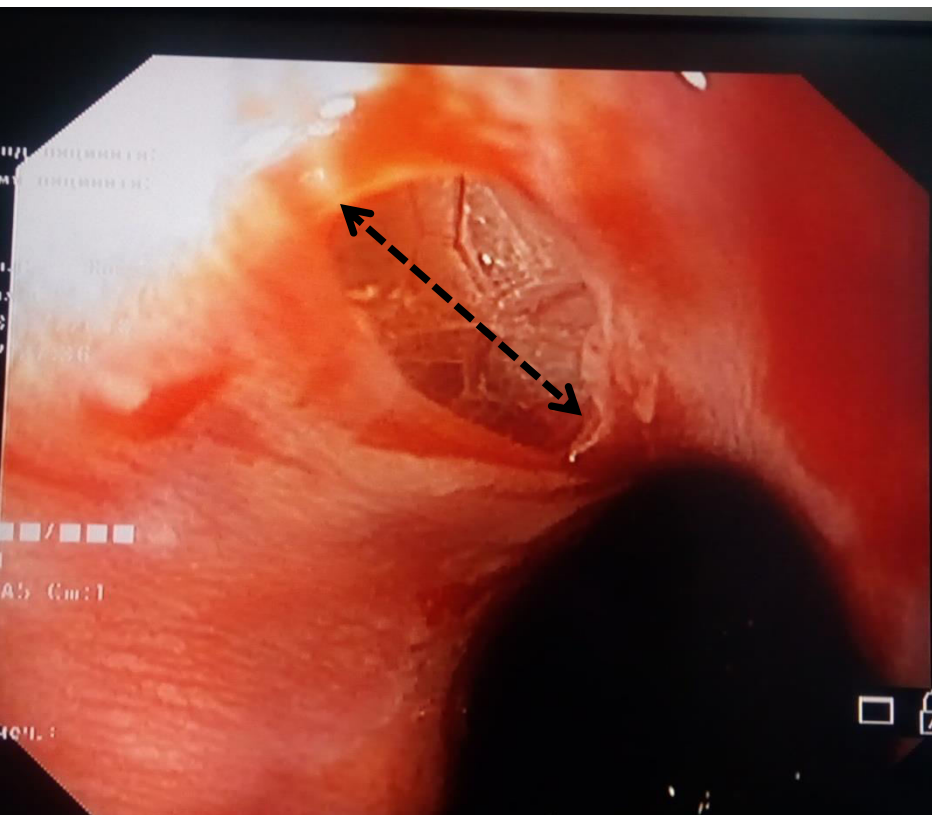
Din anamneză este cunoscut că pe data de 06.07.2018 la ora 09:00 copilul jucându-se a înghițit un corp străin din plastic de forma rotundă cu marginea semiascuțită cu diametrul 1,8-1,9cm - porțiune de căști





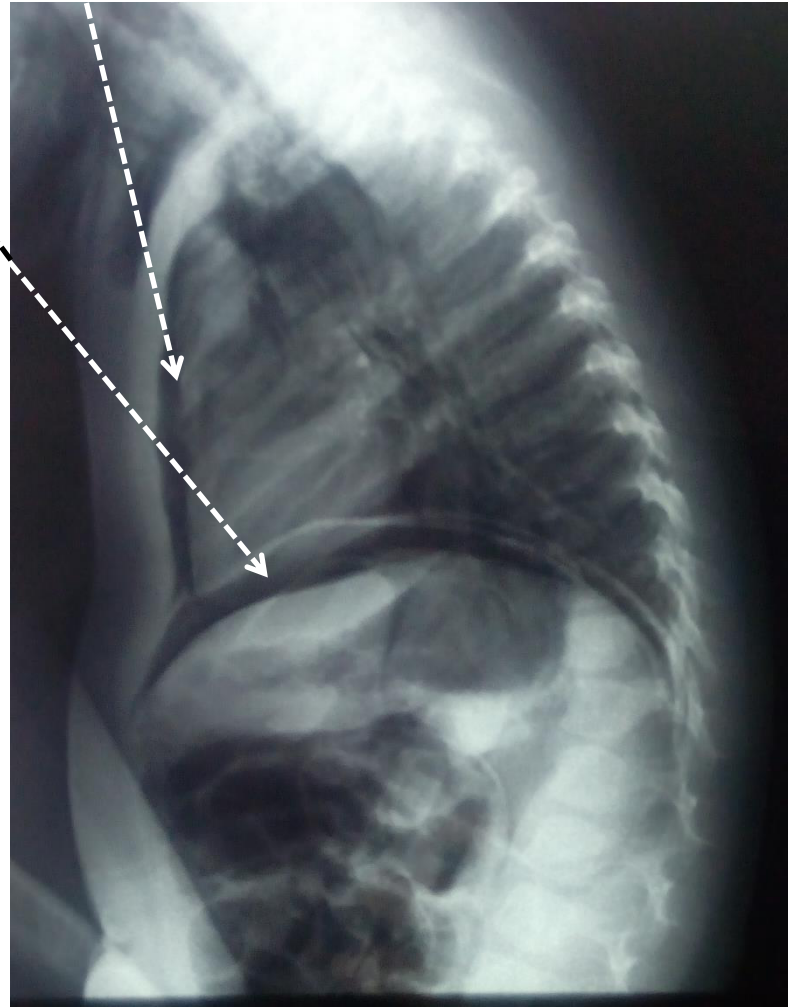
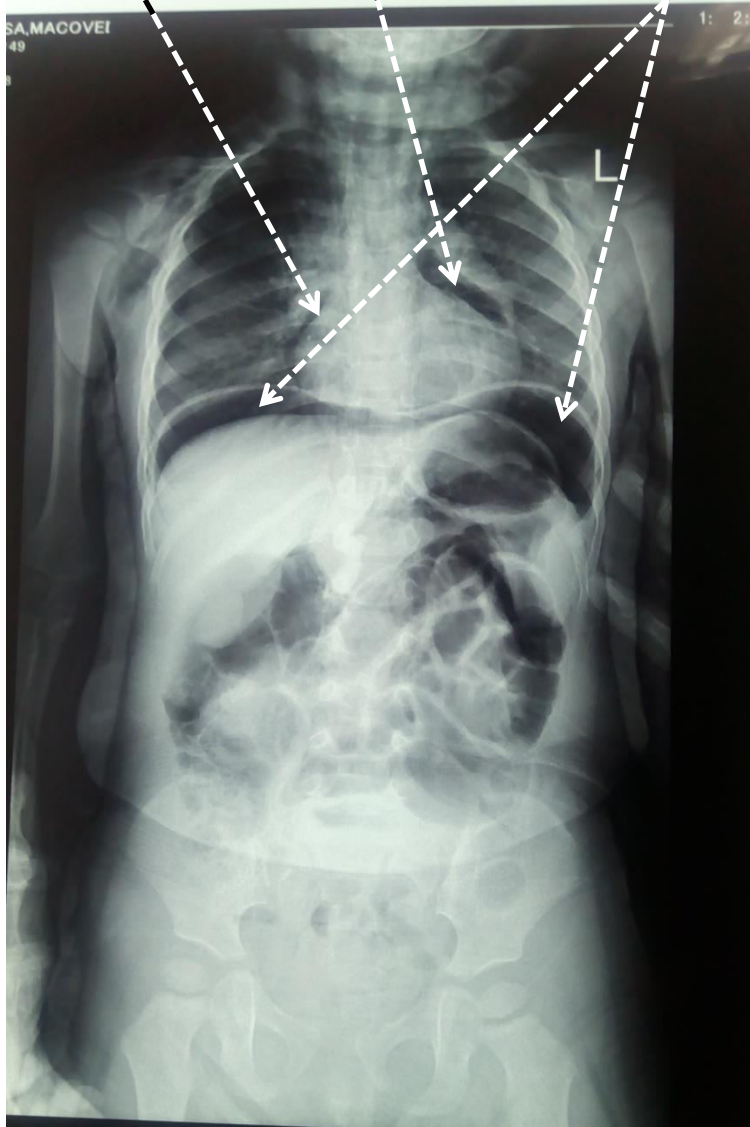Pe data de 09.07.2018 părinții s-au adresat la medicul pediatru, care au prescris – Spaverin (*Clorhidrat de drotaverină*).

În dinamica starea generală a copilului fără agravare, dar luând în considerație faptul că corpul străin nu a fost depistat în materii fecale mama s-a prezentat cu copilul pentru consultație la chirurgul pediatru CNȘP de Chirurgie Pediatrică “acad. Natalia Gheorghiu”



La EGDS în regiunea cardiei pe peretele lateral drept a fost vizualizată o pată albicioasă 3-4mm cu 1-2 picături de sânge proaspăt și un defect de 10-11mm

La radiografia de ansamblu a fost depistat  
pneumomediastin, pneumoperitoneum și  
pneumotorace pe stânga



După o pregătire conservativă intensivă copilul a fost supus intervenției chirurgicale sub anestezie oro-traheală. S-a practicat: toracotomie pe stânga cu suturarea defectului esofagului în 1/3 lui distală, microtoracotomie cu drenarea hemitoracelui stâng după Bulau

La esofagografia de control peste 5 luni – esofag permiabil pe tot traiectul, fără semne de stricturi

