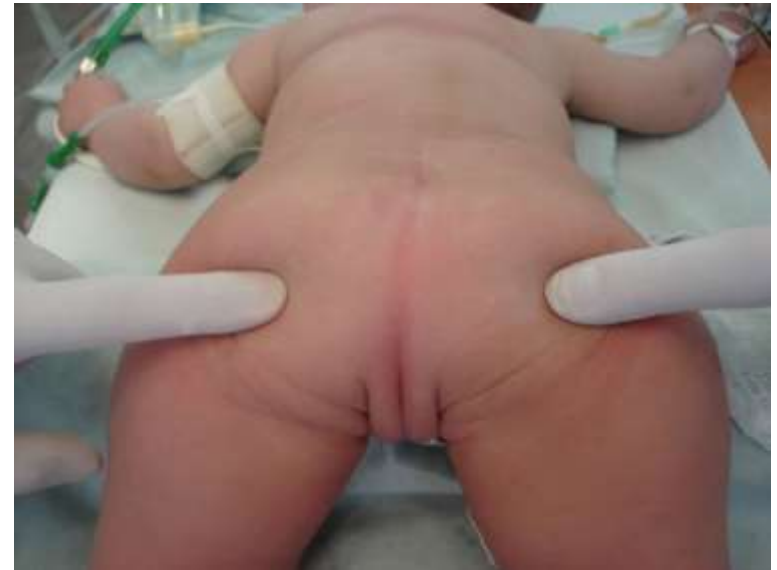

Atrezie anorectală

Definiția

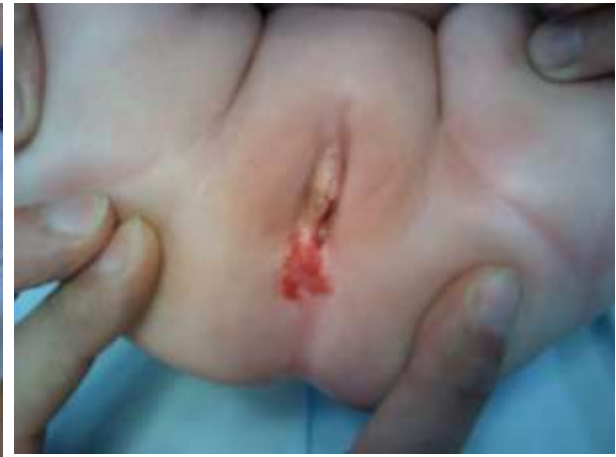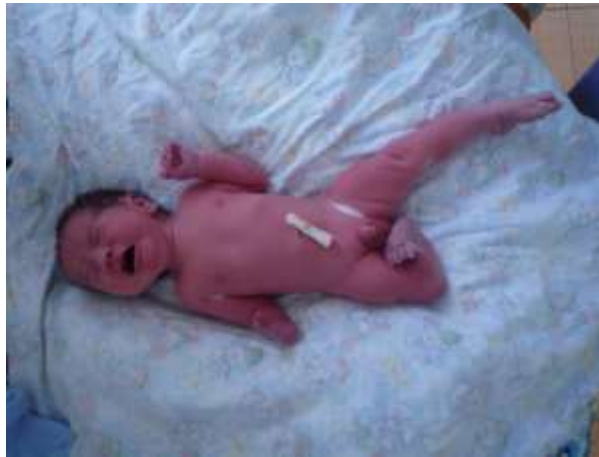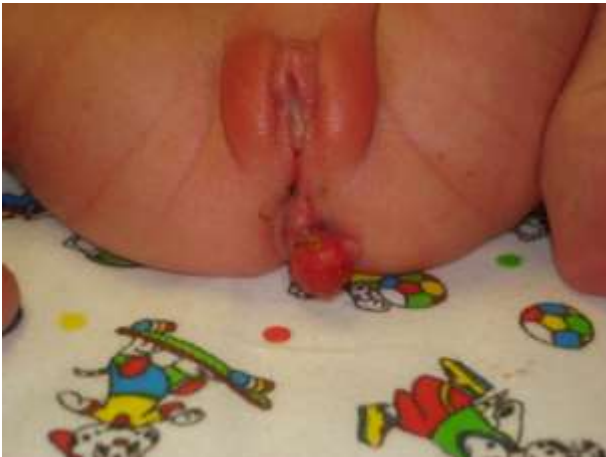Reprezintă o malformație anorectala, constând în lipsa orificiului anal asociată cu absența totală a canalului anal și parțială a segmentului rectal ampular subperitoneal (gradul I, II, III) sau, mai mult, cu absența totală a rectului intra- și suprapertoneal (atrezie anorectala completă, gradul IV).



Epidemiologie

Frecvența : 1/5 000 nașteri,

- predomină la sexul masculin (55%), mai ales formele înalte,
- în 30-50% din cazuri copiii cu atrezia anorectală este asociată cu alte malformații:
 - rahidiene
 - urogenitale (28%),
 - intestinale (13-15%).



CLASIFICAREA STEPHENS & SMITH



Înalte

- A. Fără fistulă
- B. Fistulă rectovezicală
- 2. Atrezia rectului



- A. Fără fistulă
- B. Fistulă rectovaginală
- 2. Atrezia rectului

Intermediare

- A. Fistulă rectouretrală
- 2. Agenezia anală fără fistulă

- A. Fistulă rectovestibulară
- B. Fistulă rectovaginală
- 2. Agenezia anală fără fistulă

Joase

- A. Fistulă ano-cutanată
- 2. Stenoza anală

- A. Fistulă anovestibulară
- B. Fistulă ano-cutanată
- 2. Stenoza anală

Rare

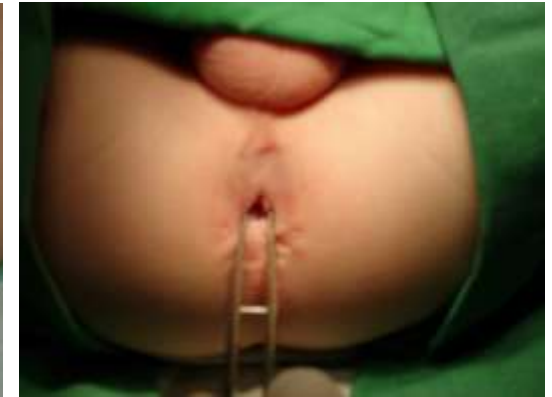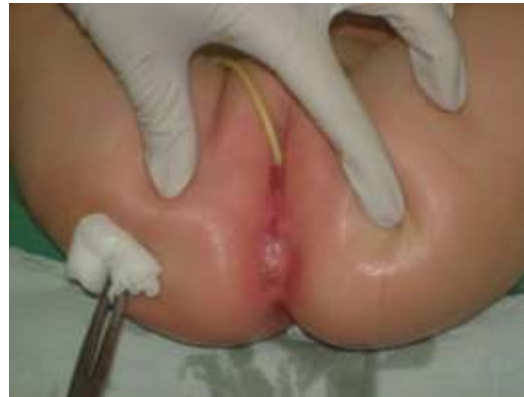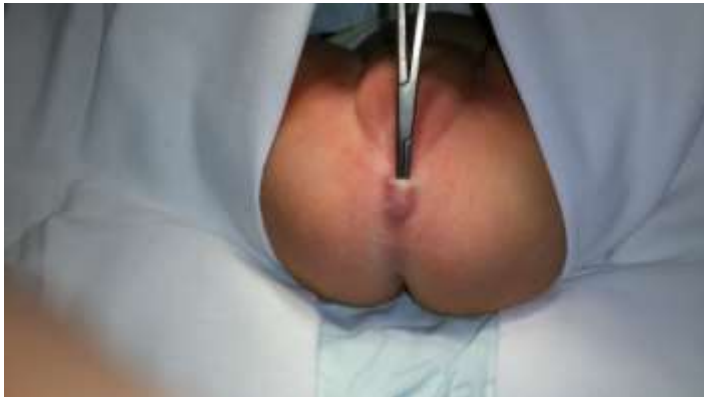Cloacă

Tabloul clinic

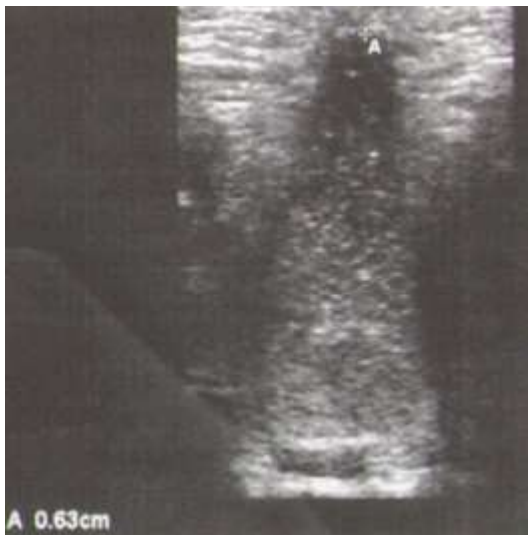Este determinat de manifestările clinice ocluziei intestinale joase

Diagnosticul

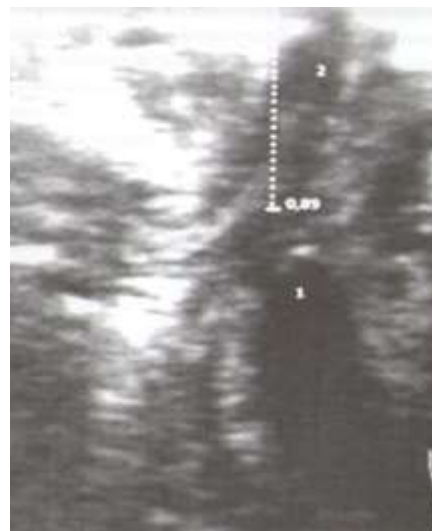Inspekția locoregională



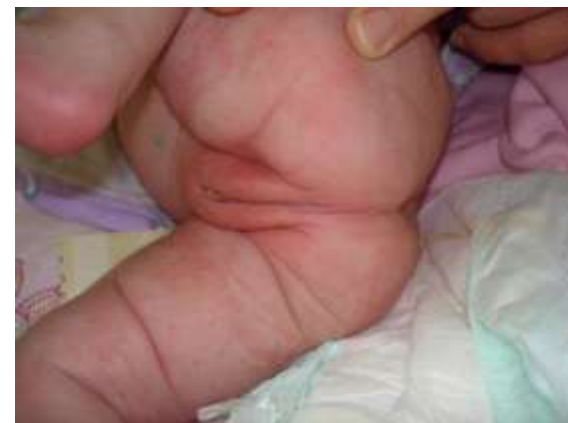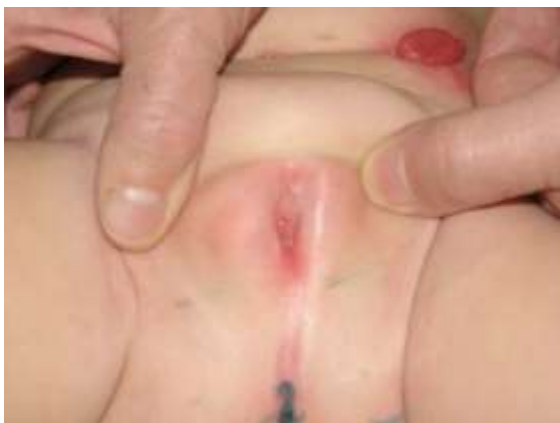Examenul USG



AAR fără fistulă



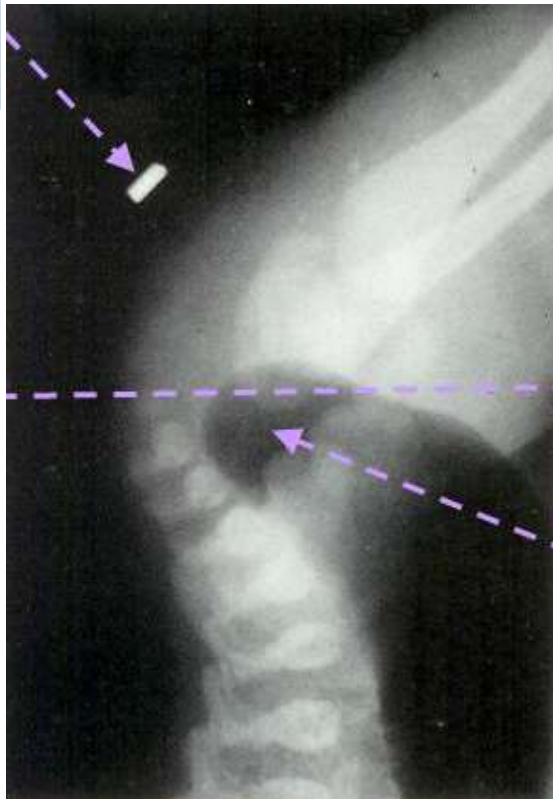
AAR cu fistulă (1-fundul de sac, 2- fistula)



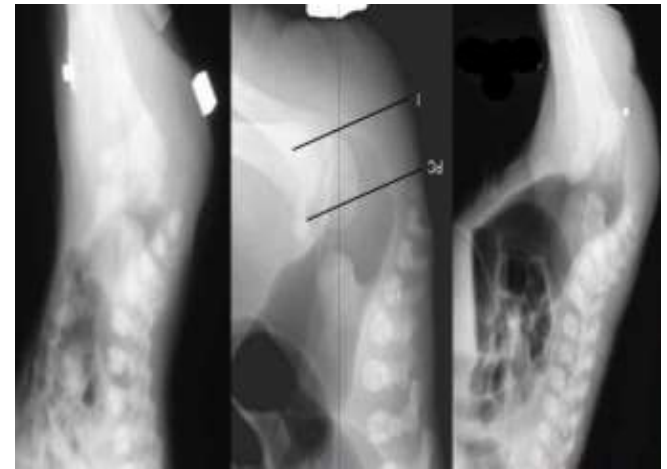
Examenul radiologic

Marcher
metalic

Linia pubo-
coccigiană



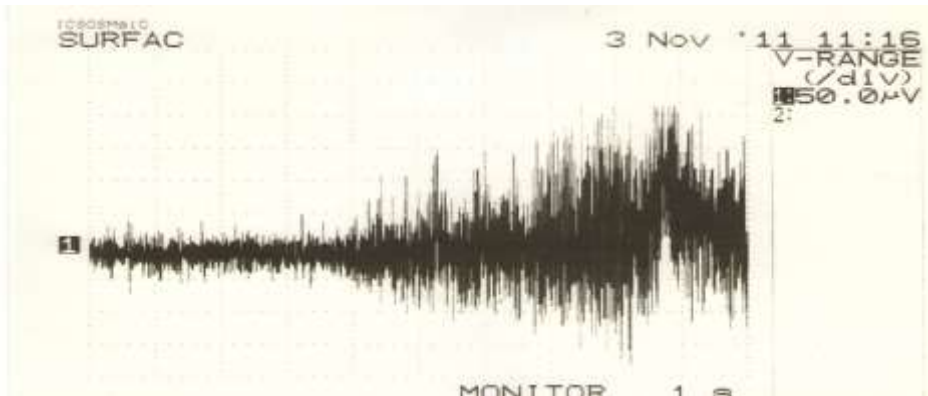Bula de gaz
sac rectal



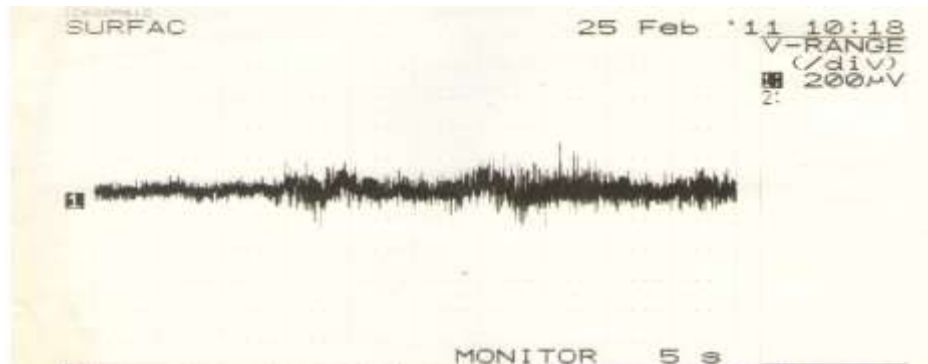
Inaltă intermediară joasă

Electromigrafia

Examenul electromiografic SAE
a – Norma, b – Patologic modificat

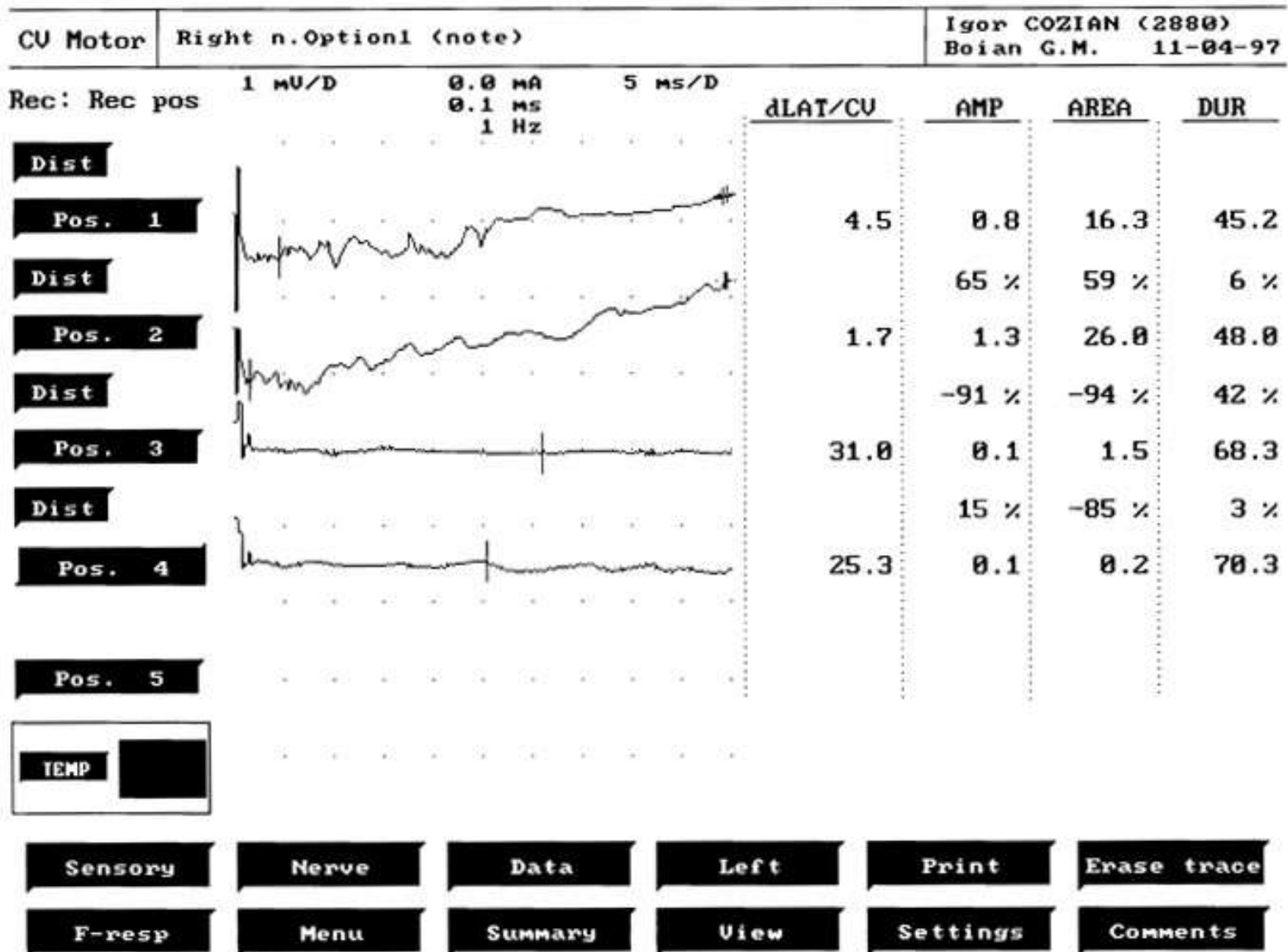


a

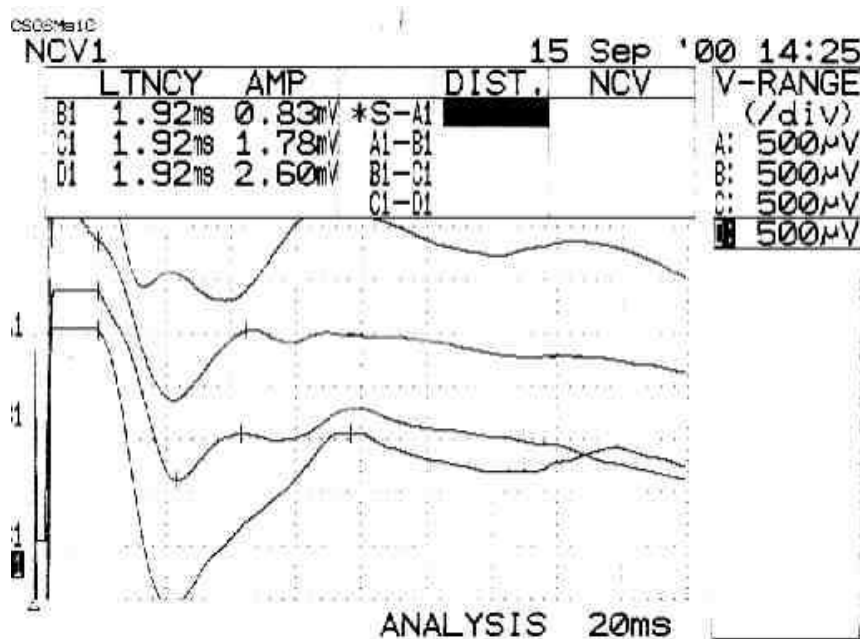


b

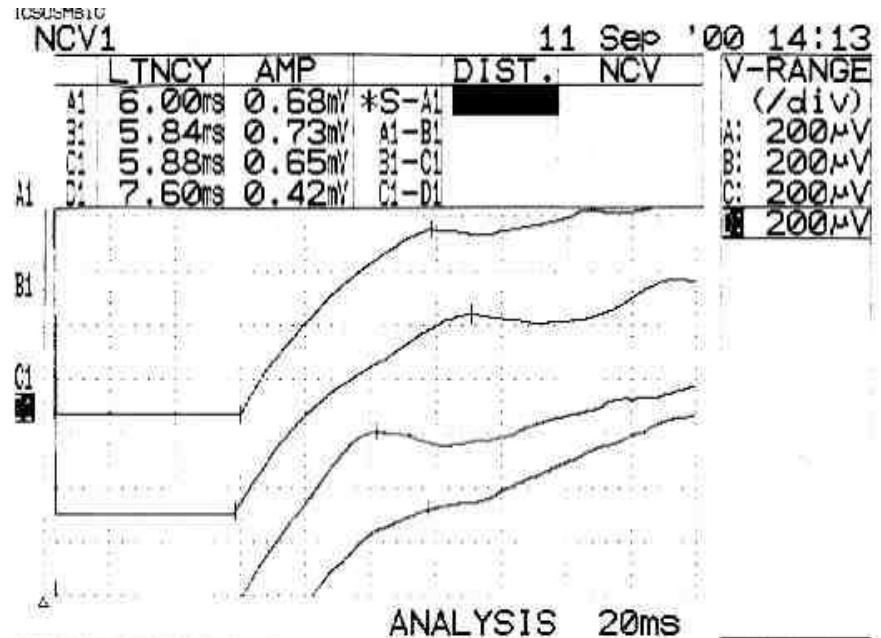
Ilustrarea grafică a răspunsului cortical și radicular la excitație formațiunilor musculare periniale (SAE, APR)



Examenul electroneurografic. Latența terminală n. Pudendal



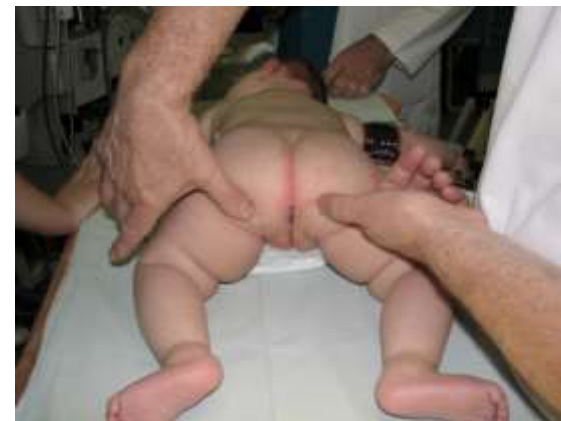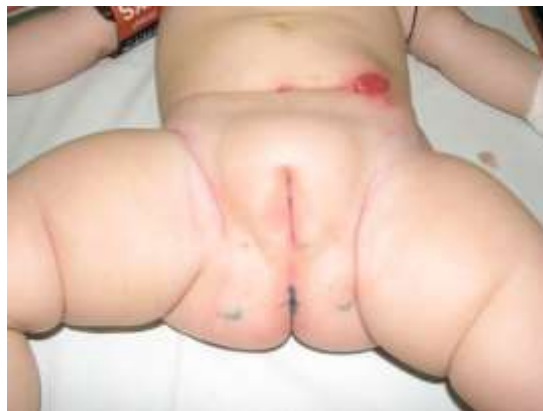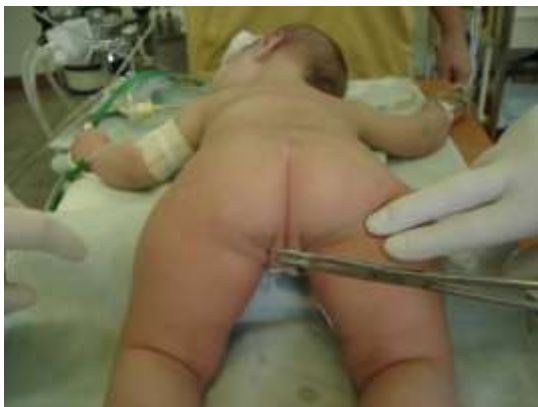Norma (până la 2 ms)



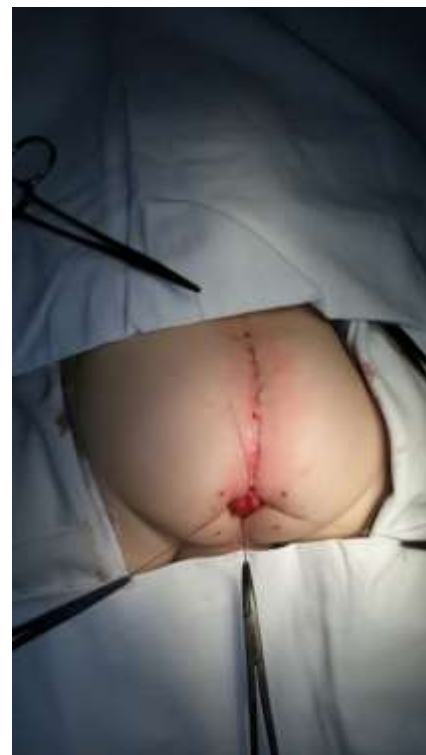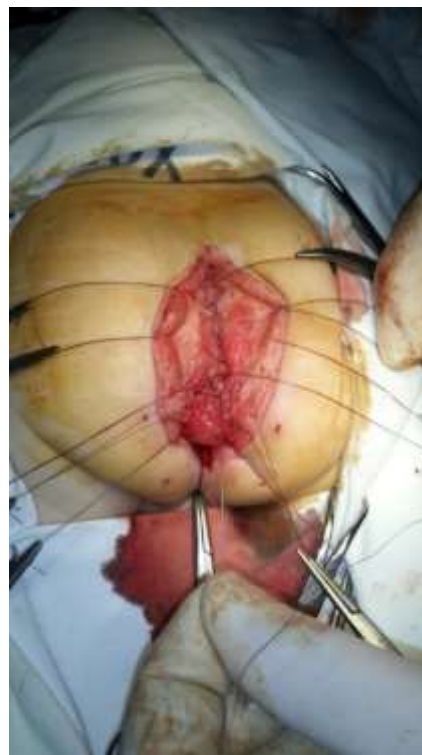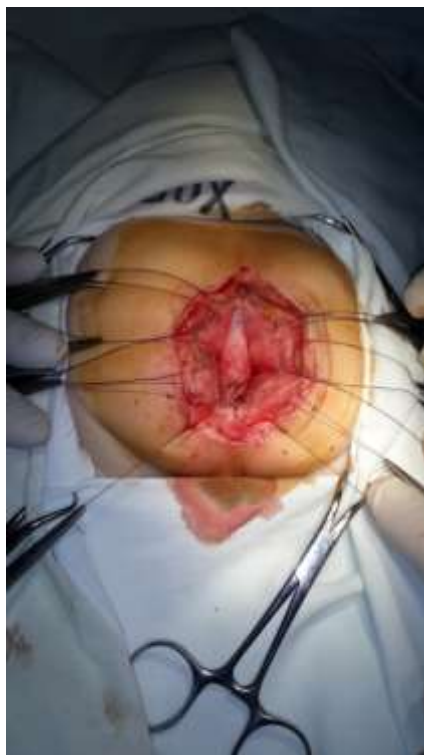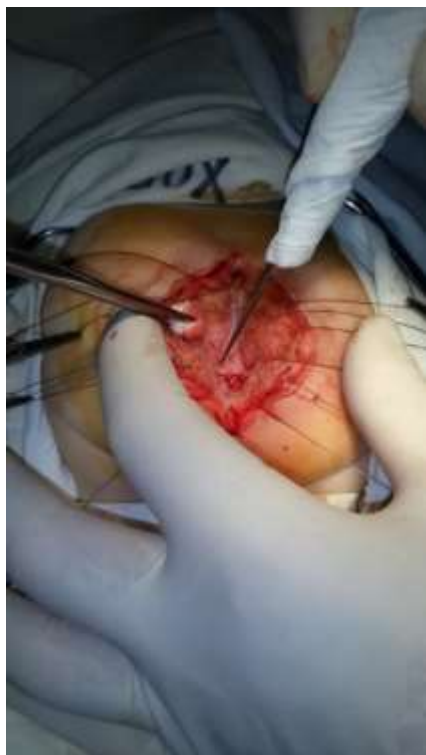Patologic prolongat (5,8-7,6 ms)

Teste diagnostice utile

- Aprecierea indicelui poziției orificiului anal
- Fistulografie
- Colostografie
- Irigografie
- RMN

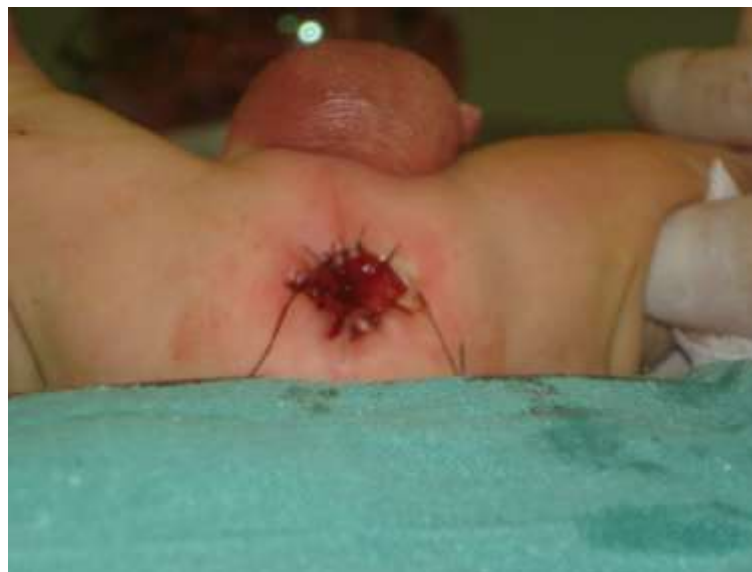
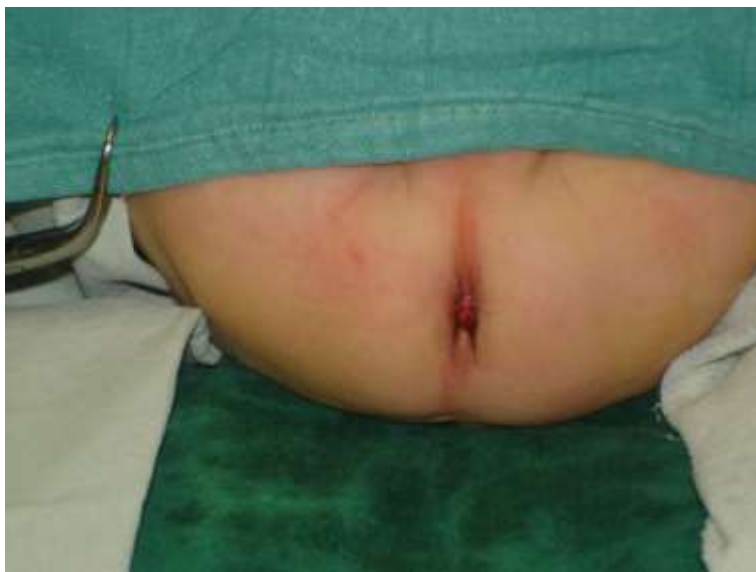
Tratamentul atreziei anorectale



Proctoplastie pr. Pena

Tratamentul atreziei anorectale



Proctoplastie perineală