



Diverticuli congenitali al vezicii urinare la copii

Catedra Chirurgie, Ortopedie și Anesteziologie
Pediatică USMF Nicolae Testemițanu

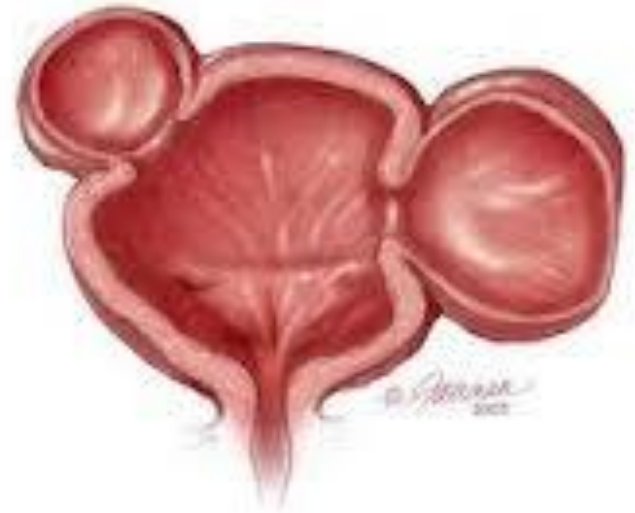Centrul Național Științifico-Practic de Chirurgie
Pediatică Academician “Natalia Gheorghiu”

Jana Bernic, Boris Curajos, Victor Roller, Vera Dzero

Diverticuli vezicii urinare

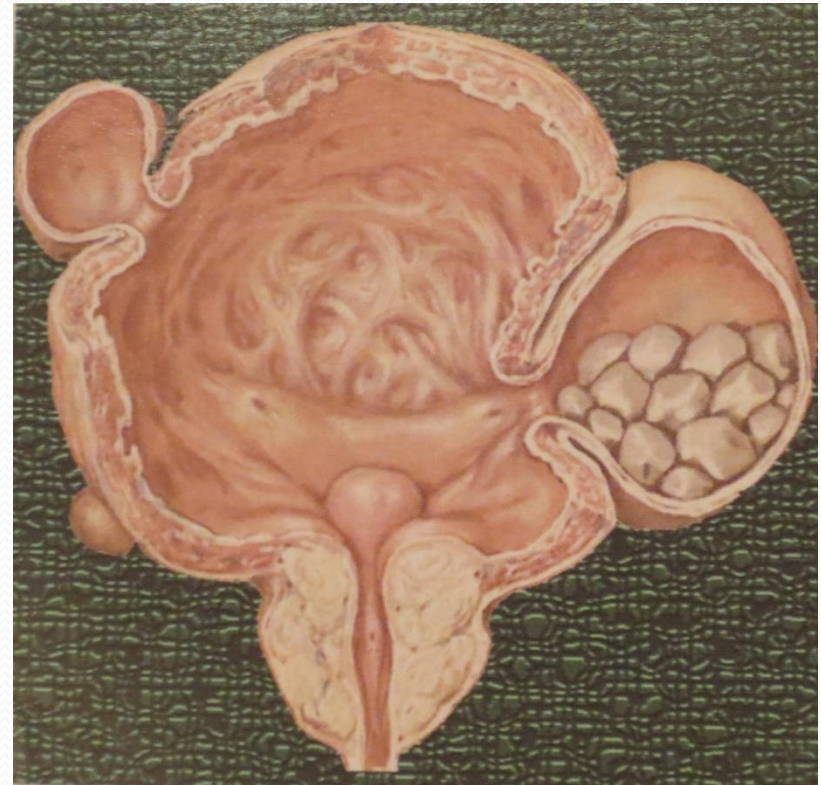Generalități

- Sunt afecțiuni congenitale sau câștigate, caracterizate prin dilatații ampulare unice sau multiple a peretelui vezicii urinare
- Sunt situați de obicei pe pereții laterali în vecinătatea ureterelor
- Primele lucrări, în care se comunică descrierea diverticulului vezicii urinare se referă la anul 1614
- Tentativa tratamentului în această patologie se atribuie lui Morganini 1769



Epidemiologie

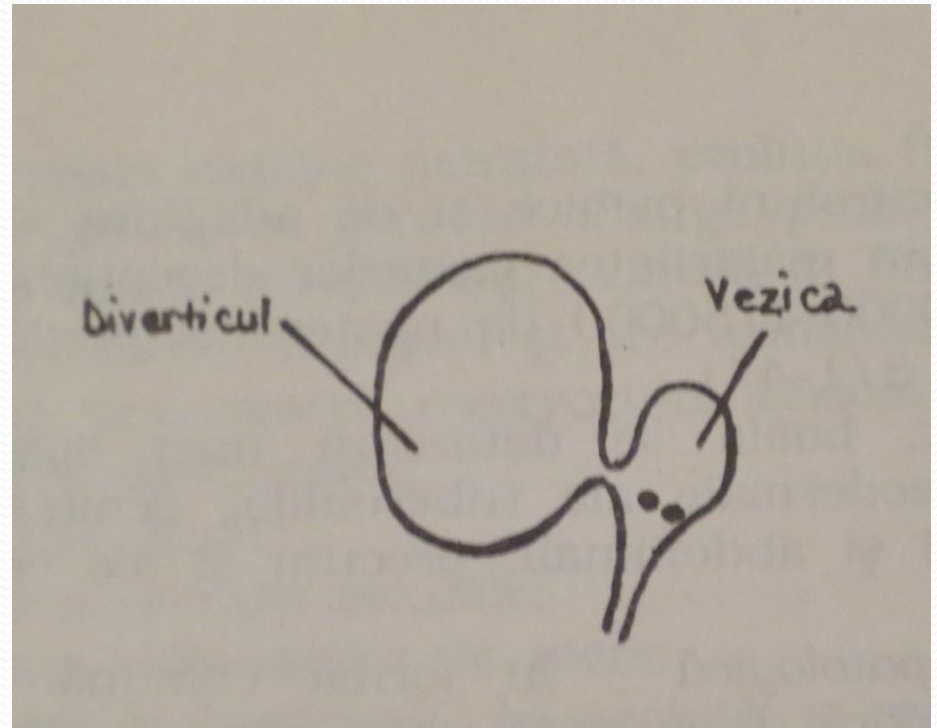
- Diverticuli vezicali urinari se întâlnesc cu o frecvență de 1:100, predomină băieții
- Deosebim diverticuli vezicali urinari **congenitali** (deregări de disembriogeneză)
- Diverticuli vezicali urinari **dobândiți** (obstrucția infravezicală, dissinergism detruzoro-sfinterian etc.)



Mecanismele de formare a diverticulului vezicii urinare

Factor congenital – datorat unor defecte de dezvoltare a detruzorului, au pereții îngroșați, organizați, cu structură asemănătoare cu peretele vezical

Factor dobândit – în anomalii obstructive subvezicale, care duc la creșterea presiunii intravezicale cu hernierea mucoasei prin breșe ale detrusorului, pereții lor vor fi formați doar din mucoasa vezicală

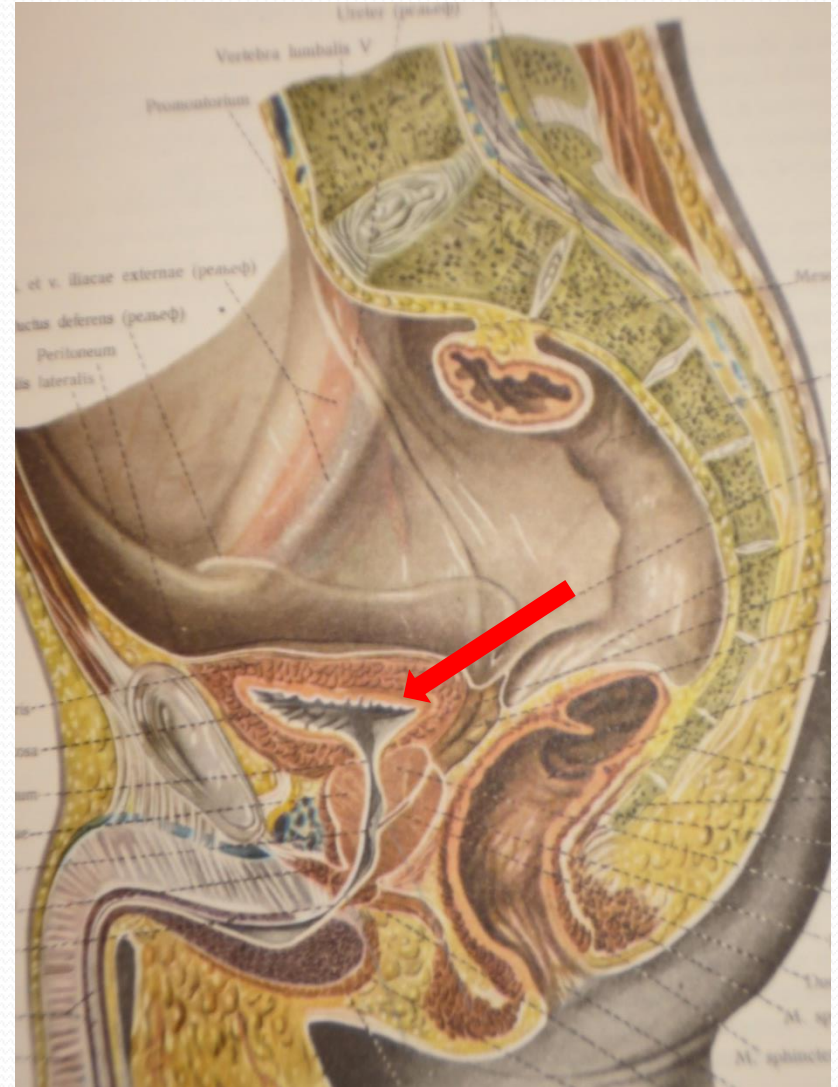


Mecanismele de formare a diverticulului vezicii urinare

- De fapt, diferențierea după acest criteriu nu este exactă, deoarece toți diverticuli au fibre musculare care, uneori, sunt foarte subțiri, degenerate și, la asocierea infecției se transformă în țesut scleros, deci incapabili de contractilitate.

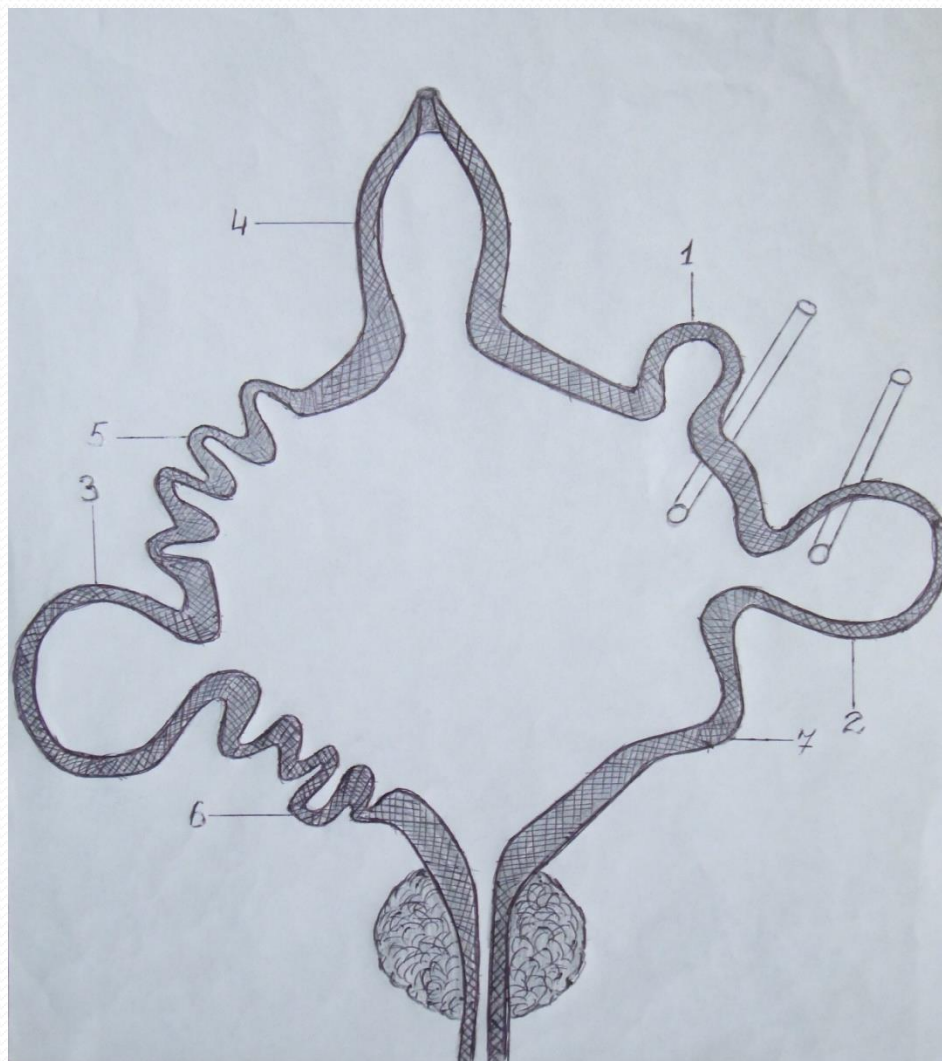
Care sunt punctele slabe ale vezicii urinare ?

- Ele se gasesc deasupra orificiilor ureterale;
- În varful vezicii si pe peretele posterior, la mijloc, intre cele doua orificii ureterale si inapoia lor.
- Prin aceste puncte slabe se pot produce hernii a peretelui vezical, dar, cel mai des, diverticulii se întâlnesc deasupra orificiilor ureterale.

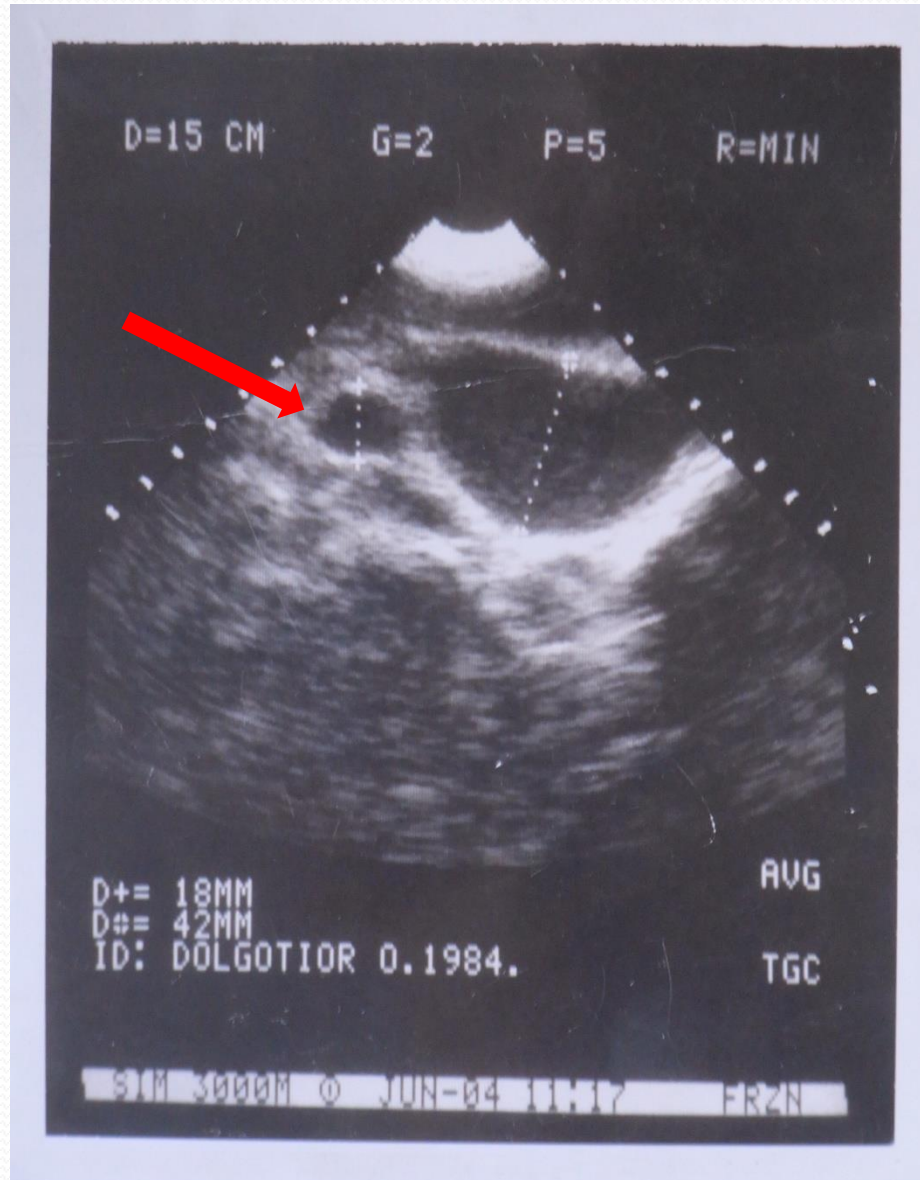


Clasificarea diverticulilor vezicii urinare după profesorul Boris Curajos:

- 1, 3 - diverticuli latero-posteriori;
- 2 - diverticul meatal;
- 4 - diverticul vezico-uracal;
- 5 - pseudodiverticuli (vezică urinară neurogenă);
- 6 - pseudodiverticuli (obstrucția infravezicală);
- 7 - diverticuli secundari, după operații antireflux.

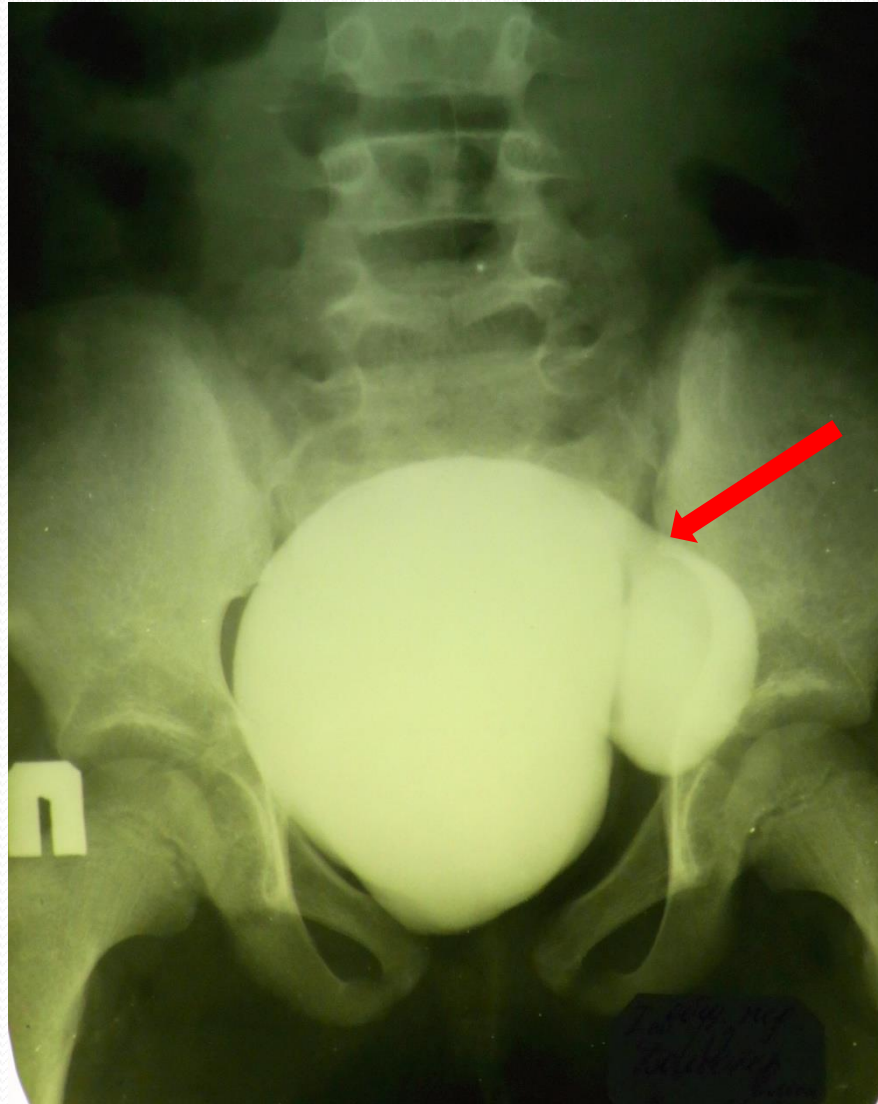


Ecografia. Diverticul al vezicii urinare

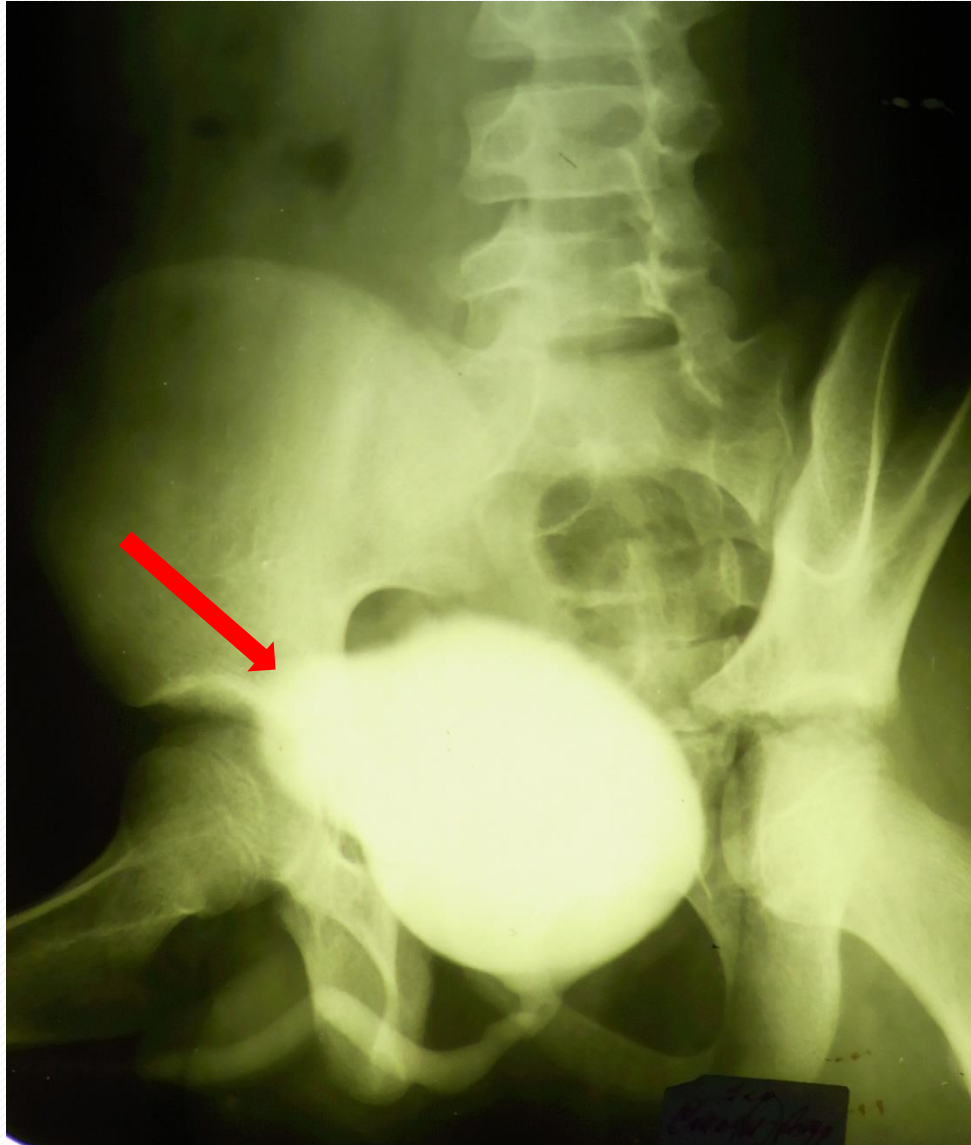

Cistouretrografia mictională.

Diverticul latero-posterior pe stânga

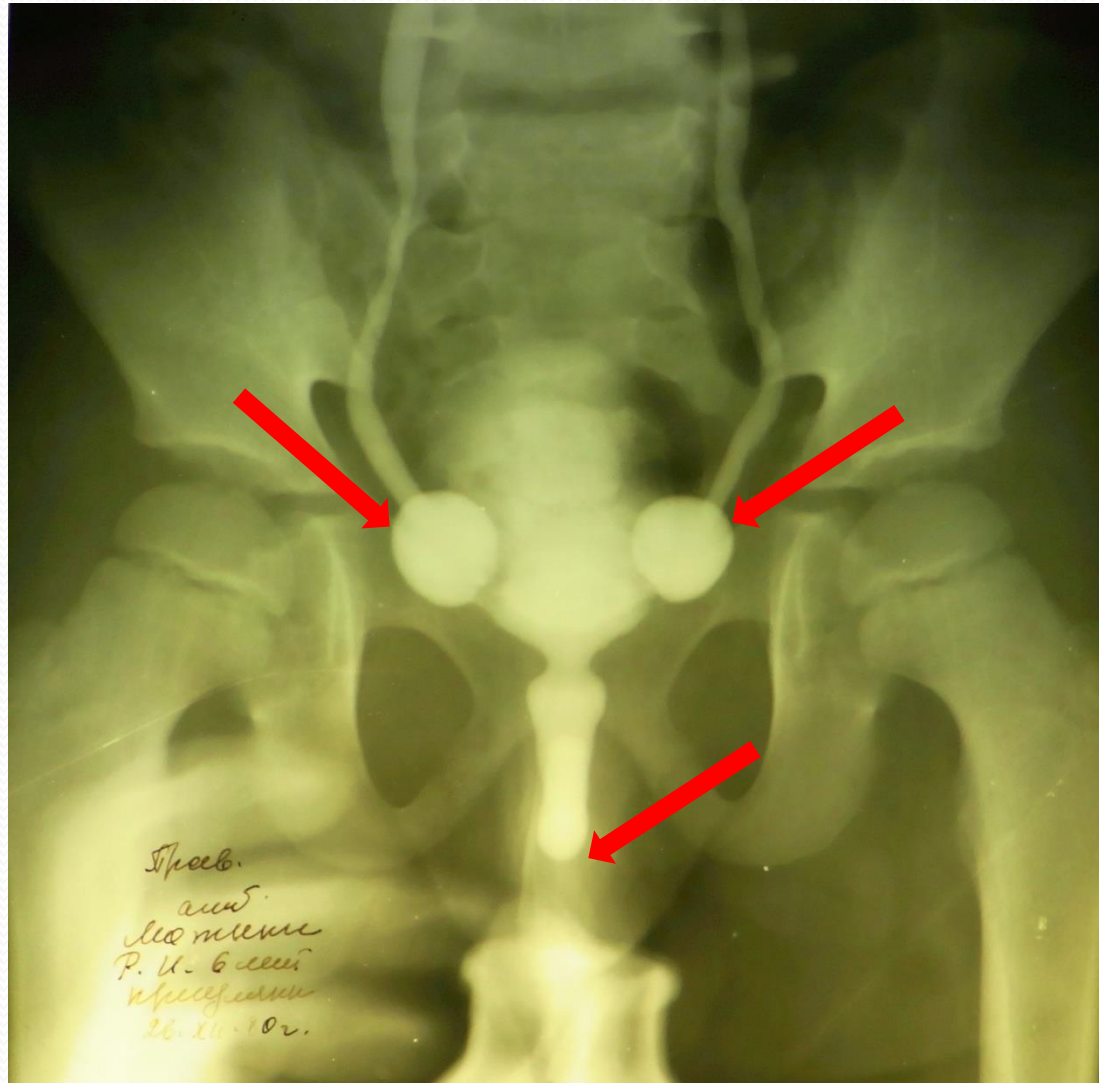


Cistouretrografia mictională. Diverticul latero-posterior pe dreapta

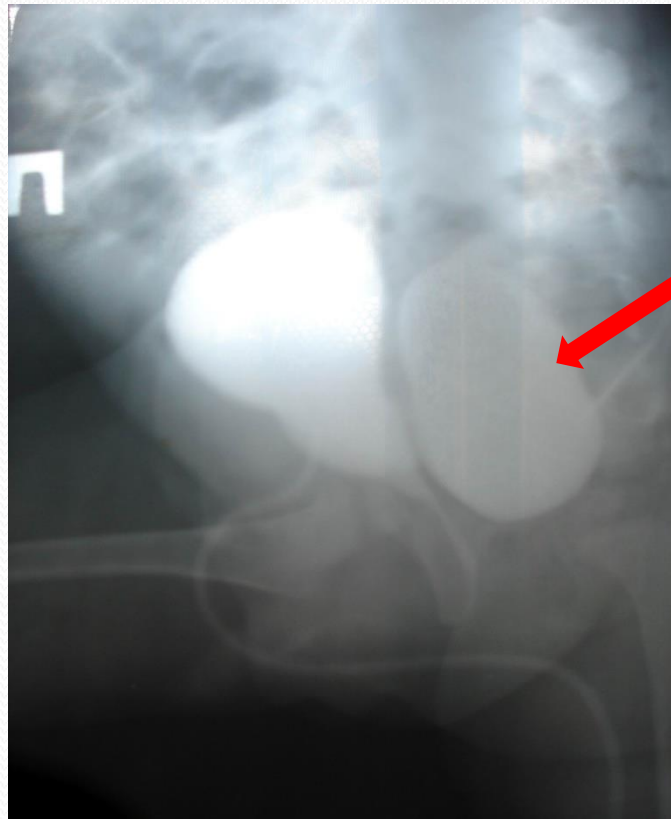


Cistouretrografia mictională.

Diverticuli meatali ureterali bilateral. Reflux vezico-ureteral bilateral. Stenoza uretrei posterioare.



Cistourethrografia mictională. Diverticul a vezicii urinare



Caz clinic

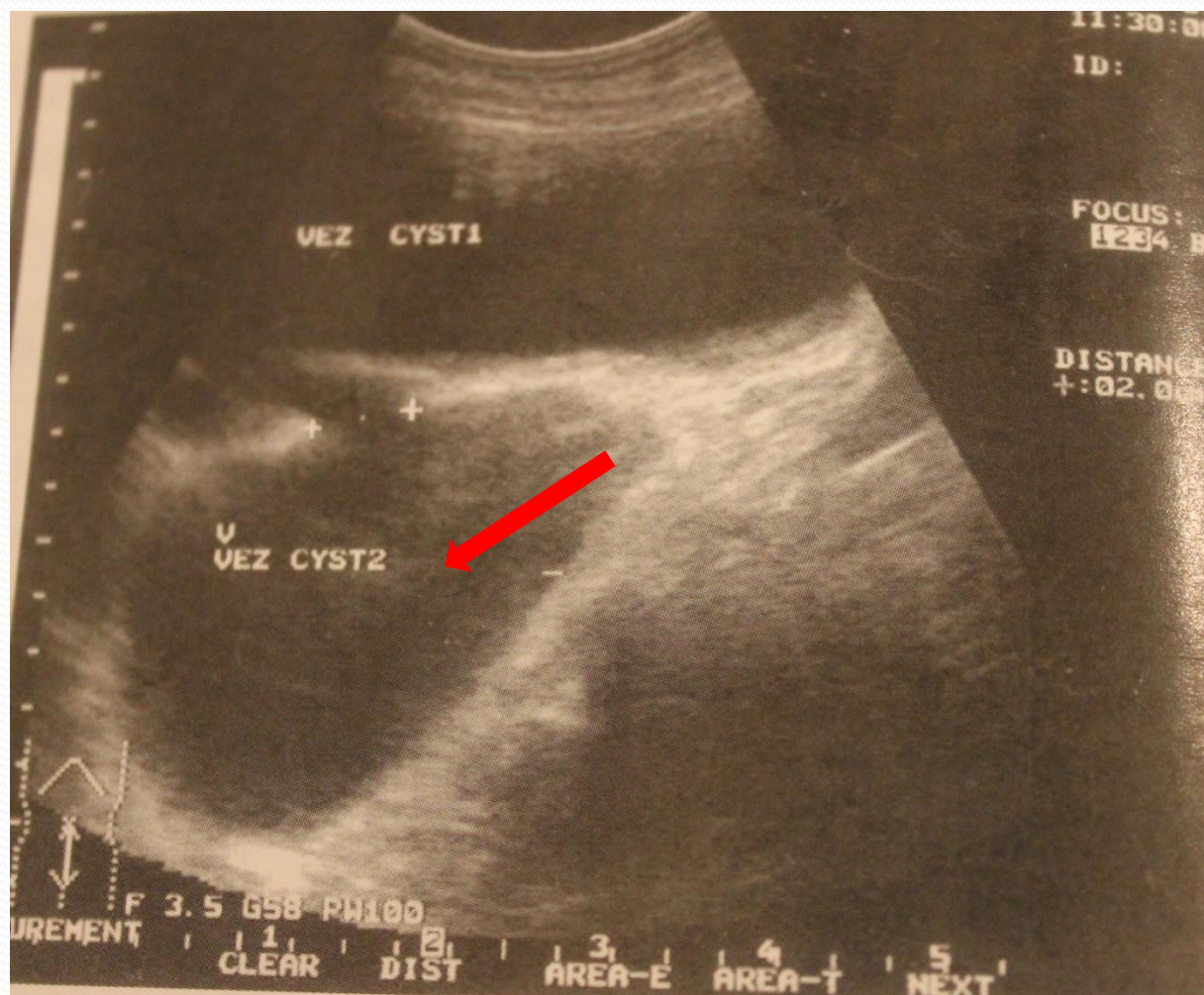
- Copilul P.V. în vârstă de 7 ani a fost internat în CNȘPCP Academician “Natalia Ghorghiu”, Serviciul Urologie pe 03.10.2012.
- Prezenta acuze la tulburări urinare - polachiurie cu imperiozitate micțională.
- Diagnosticul de lezare urinară a fost suspectat de profesorul de la școală (fiind prezent un miros neplăcut de urină de la elev).
- Copilul a fost examinat de medicul de familie, și a fost îndreptat pentru o consultație specializată în clinica noastră

Caz clinic

- Cumulând datele anamnestice și evolutive am ajuns la concluzia că afecțiunea malformativă dată nu a fost diagnosticată în perioada neonatală și la vârsta fragedă chiar dacă semnele clinice au fost prezente la toate etapele de dezvoltare a copilului. Urinarea cu picătura la copilul dat neglijată atât de părinți cât și de copil.

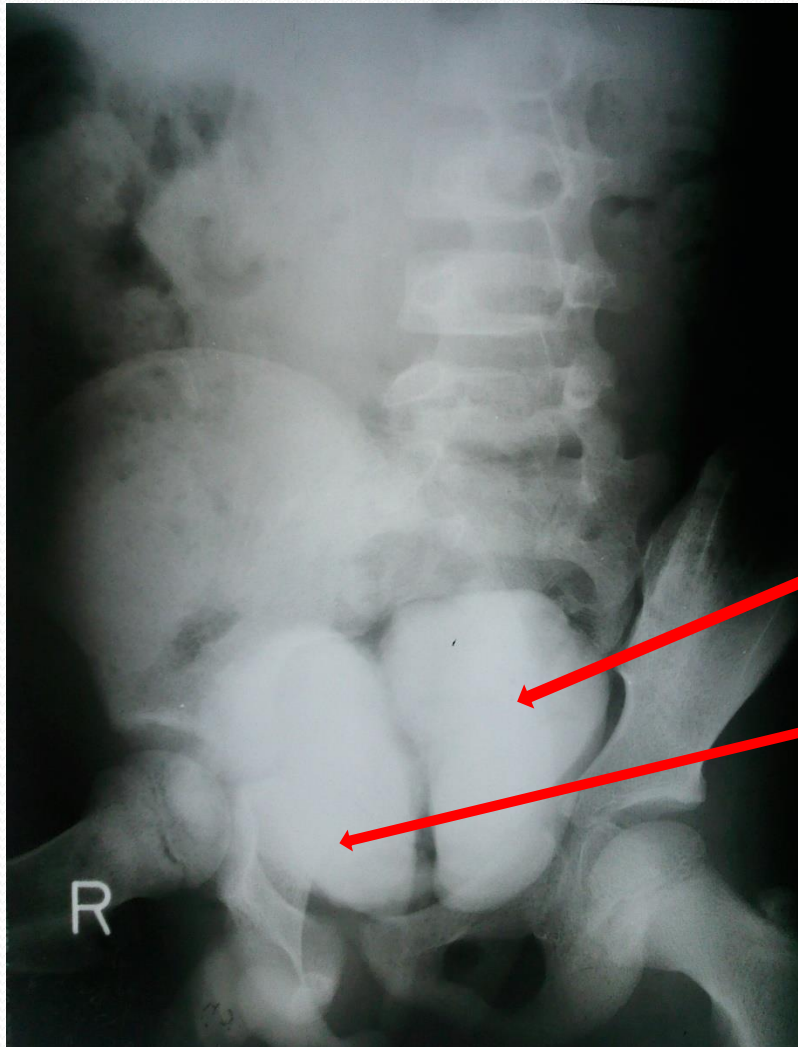
Ecografia. Diverticul al vezicii urinare.

Caz clinic



Cistouretrografia micțională.

Caz clinic

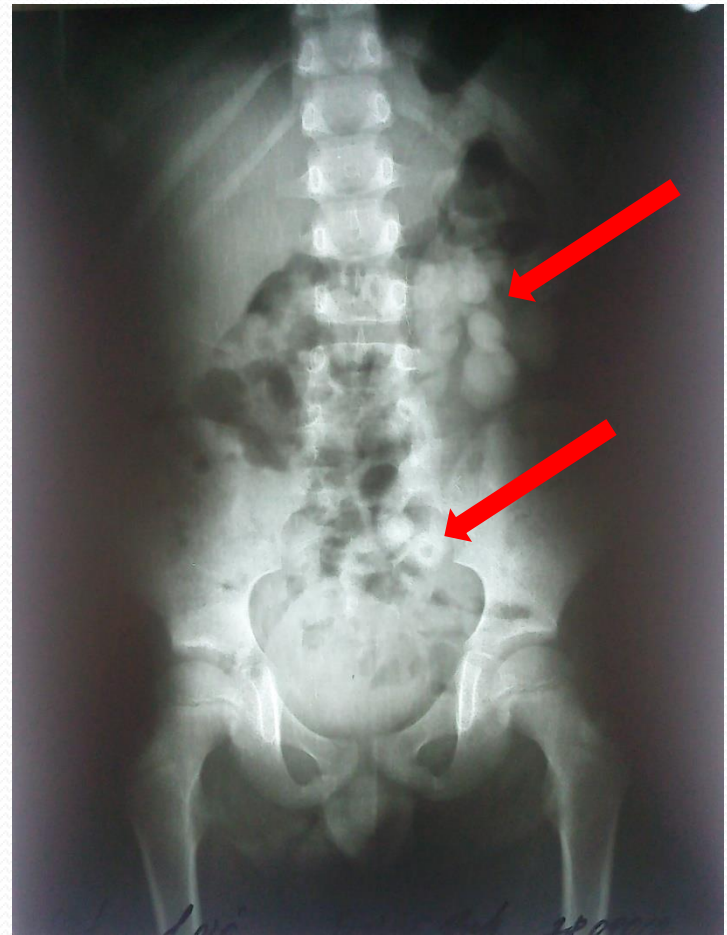
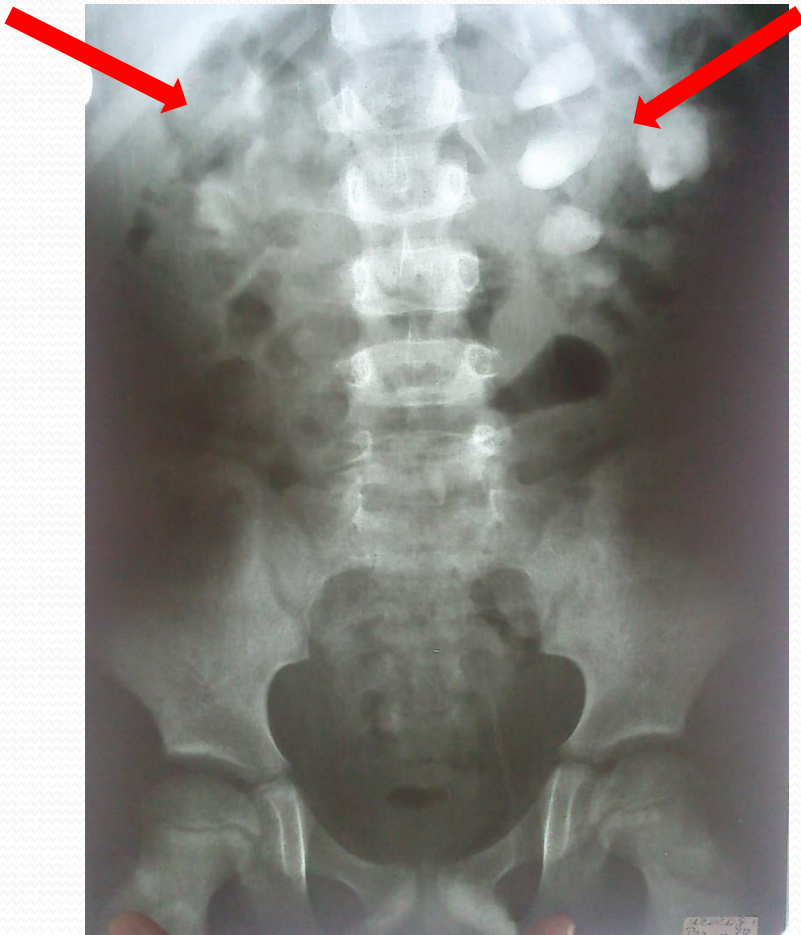
Diverticul gigant al
vezicii urinare

Vezica urinară

Urografia intravenoasă

Megaureterohidronefroză bilaterală, gradul IV, rinichi afuncțional pe dreapta

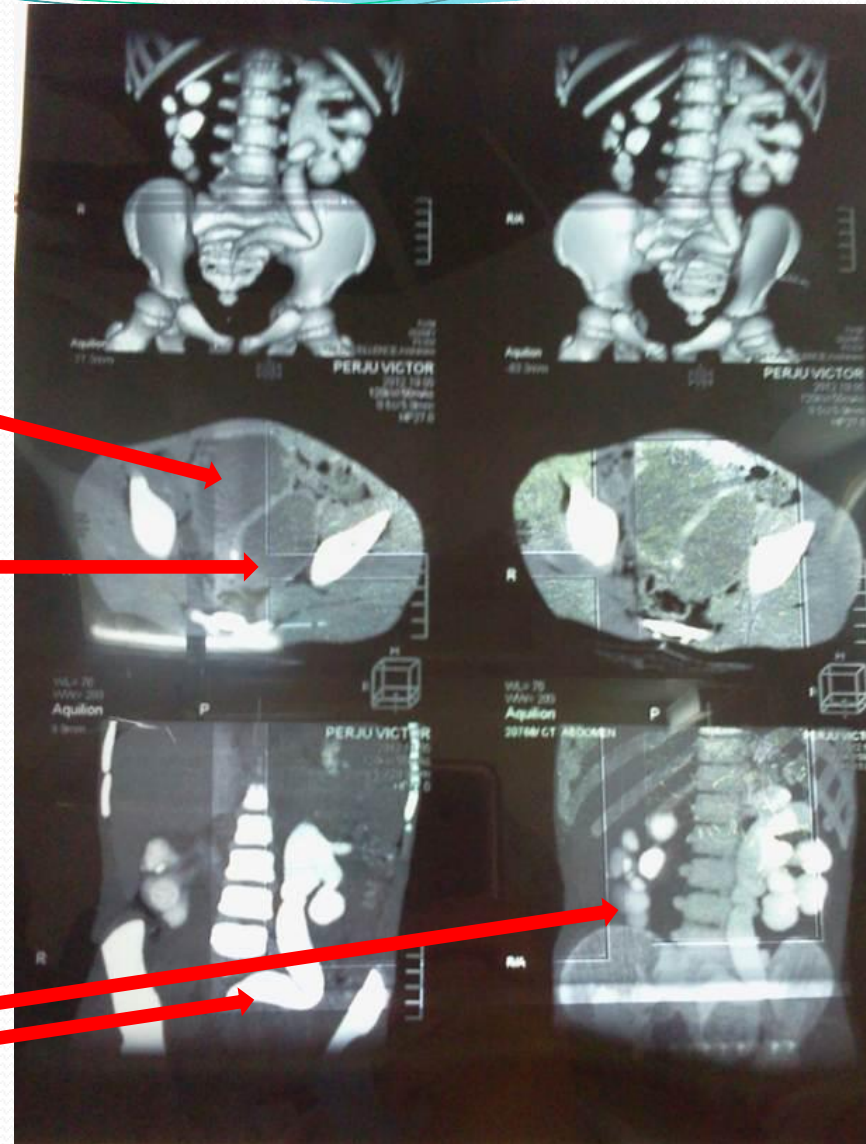


CT spiralat multisectional (Caz clinic)

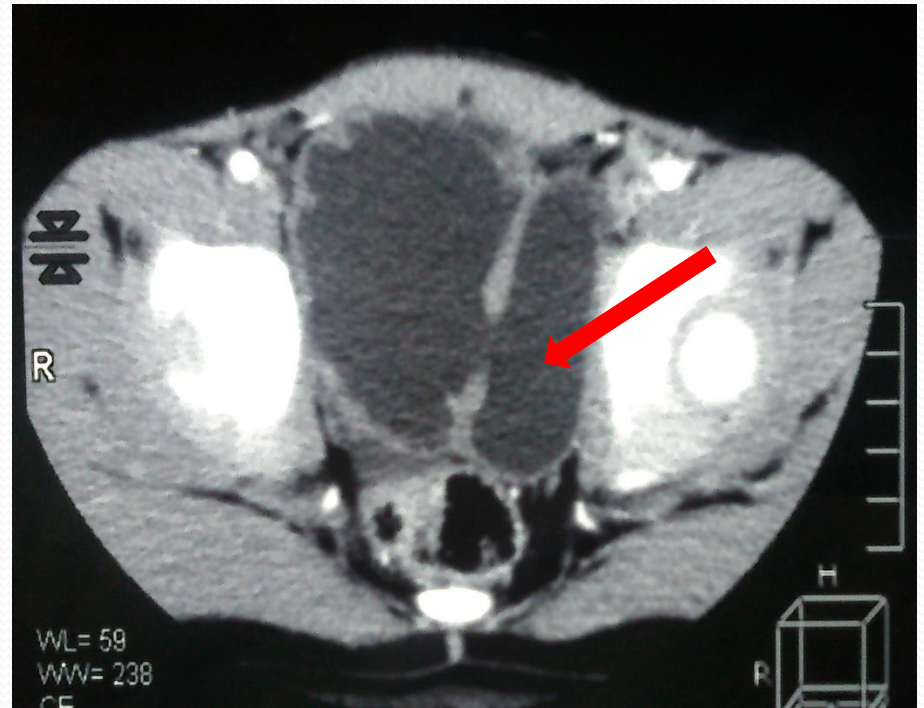
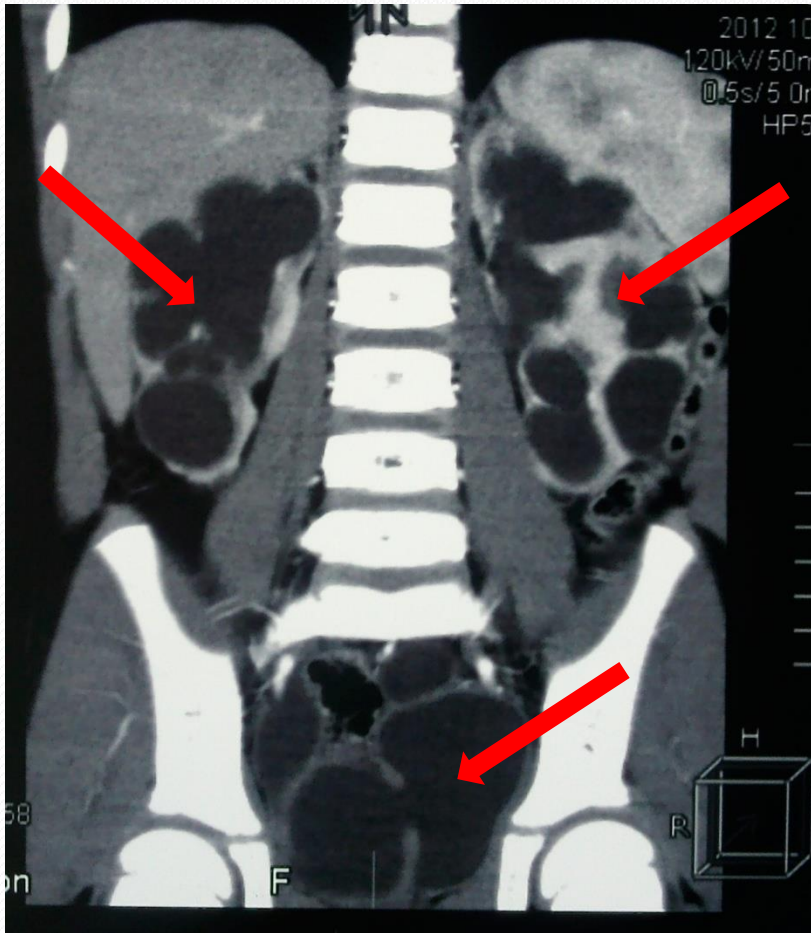
Vezica urinară

Diverticul gigant al vezicii
urinare

Megaureterohidronefroză
-obstructivă bilaterală,
gradul IV

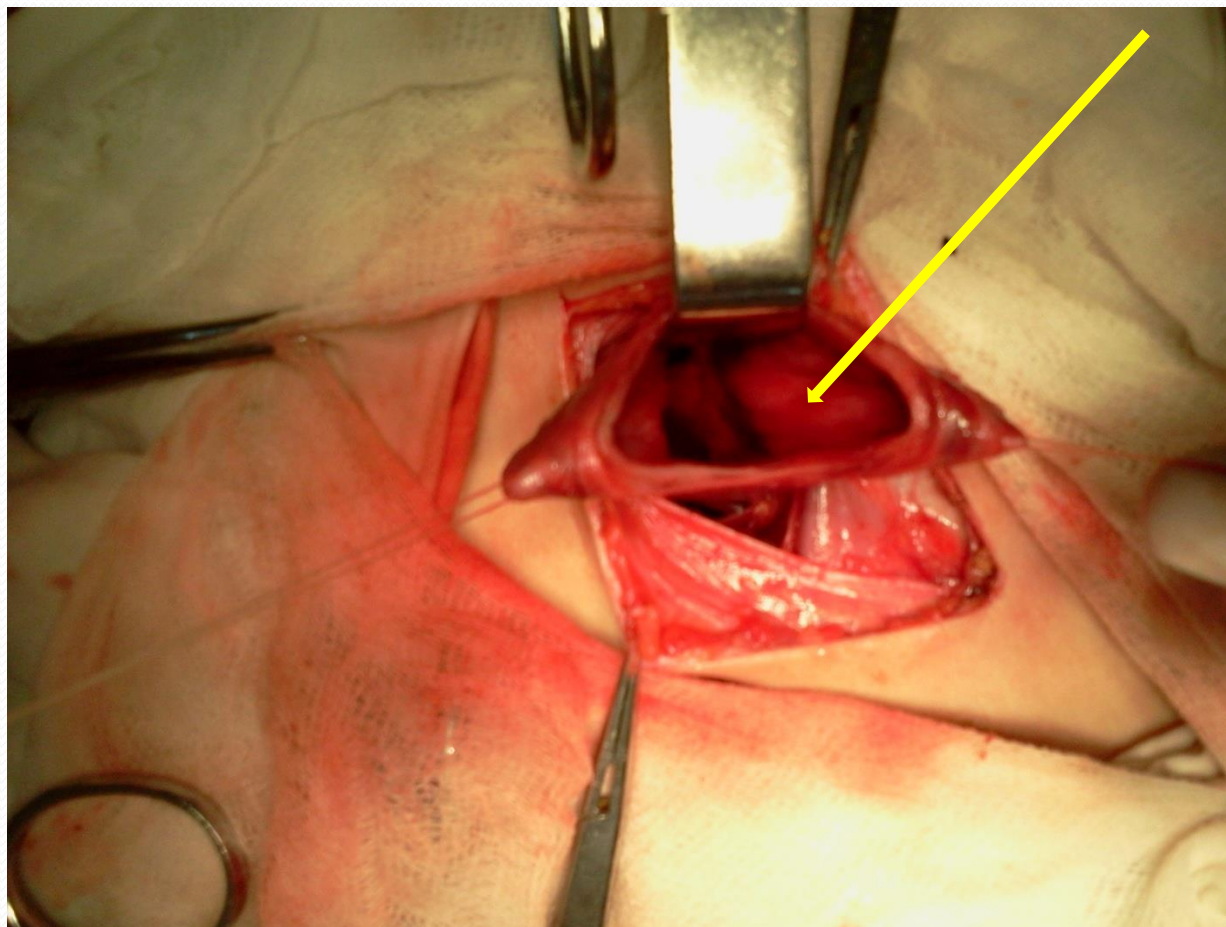


CT Spiralat. Megaureterohidronefroză bilaterală, diverticul gigant al vezicii urinare (caz clinic)



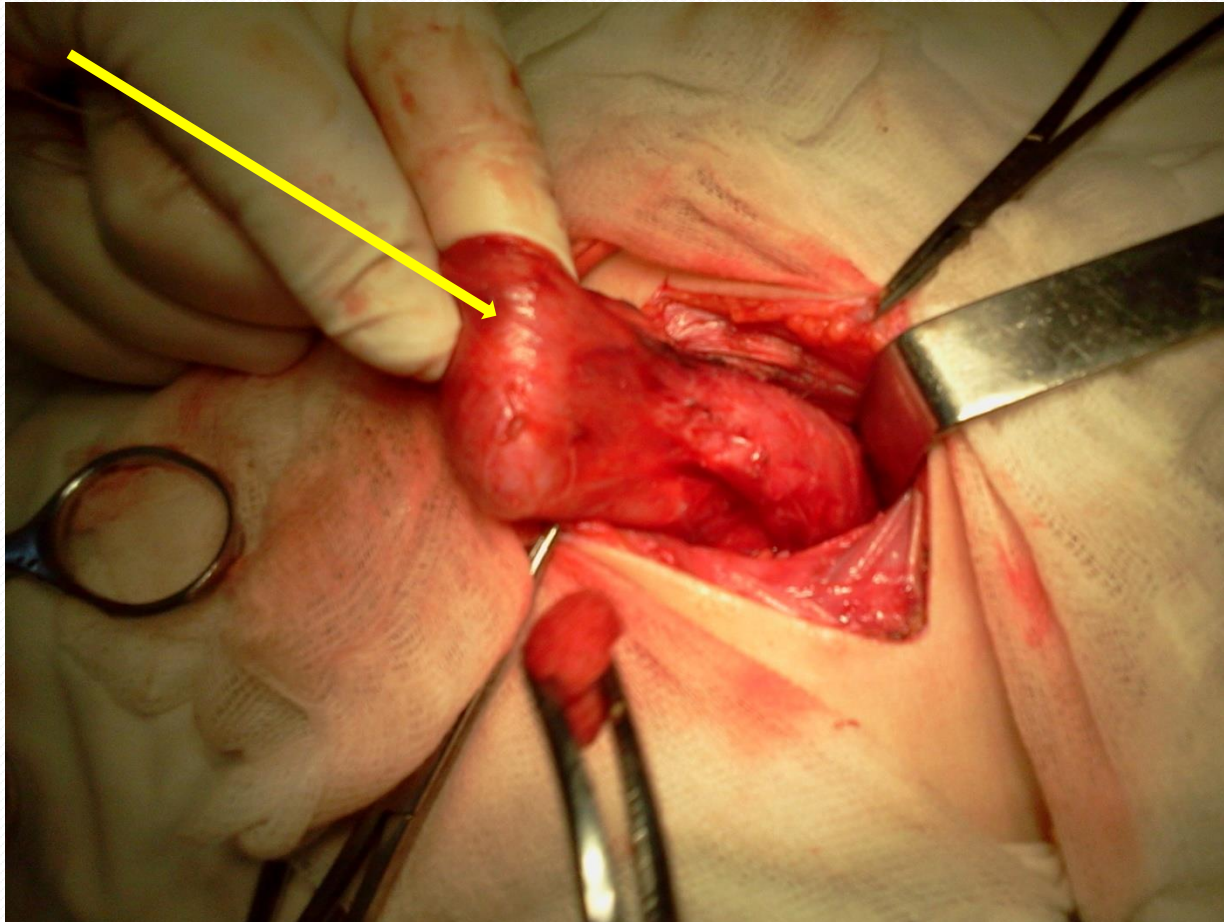
Aspect intraoperator.

Vezica urinară deschisă

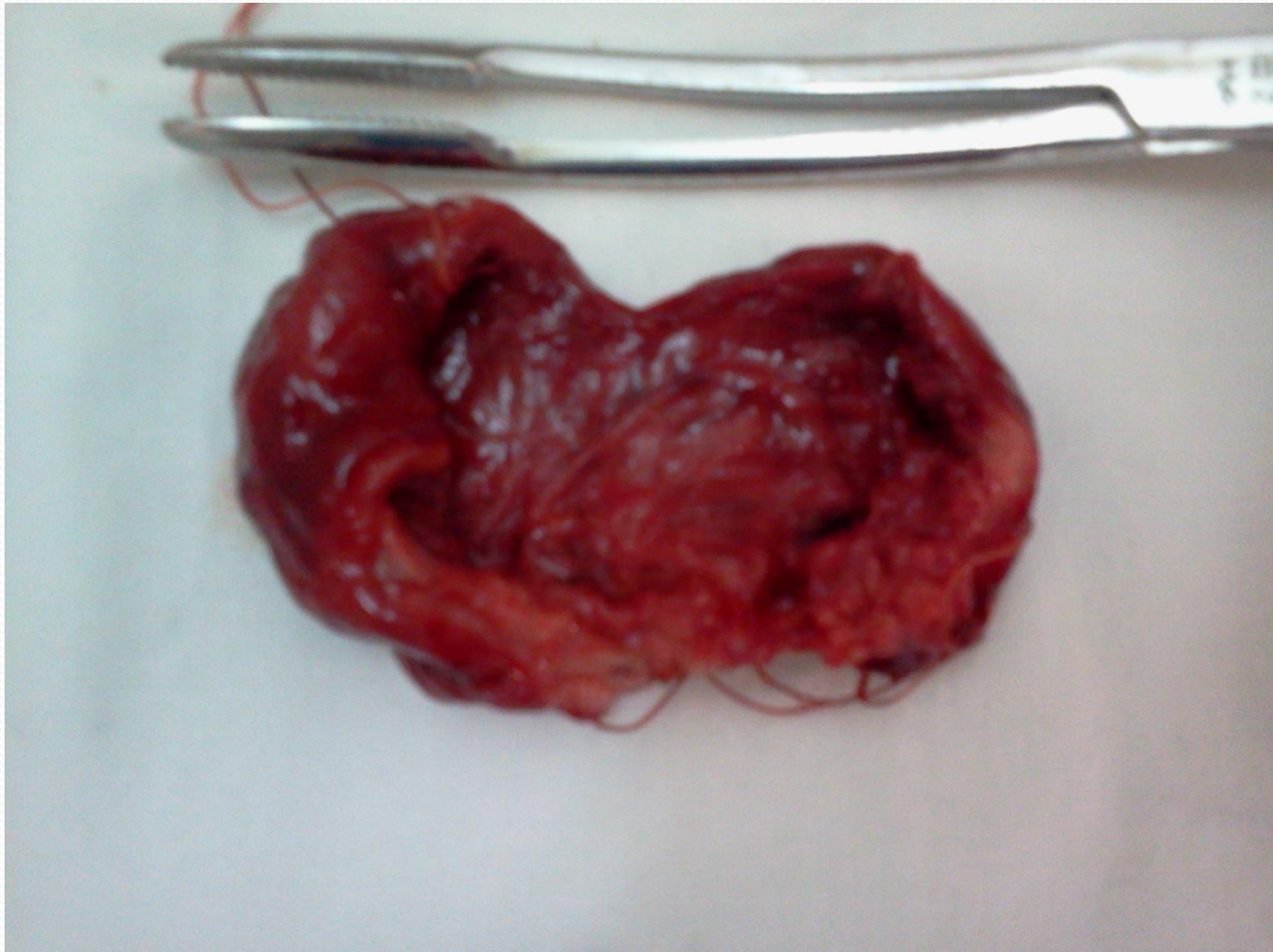


Aspect intraoperator

Mobilizarea diverticulului



Diverticulul gigant extirpat al vezicii urinare. (macropreparat)



Indicații pentru intervenție chirurgicală

- Diverticuli congenitali localizați pe peretele latero-posterior, cu sau fără reflux vezico-renal se înlătură prin metoda combinată – intra și extravezicală.
- Diverticuli iatrogeni necesită intervenție chirurgicală numai în caz de recidivă de reflux vezico-renal. Pentru a preveni acest diverticul este necesar de păstrat pe mucoasă o parte de fibre musculare ale vezicii urinare.
- Diverticuli secundari necesită înlăturarea obstrucției și tratamentul dereglărilor neurogene.

Indicații pentru intervenție chirurgicală

- Pseudodiverticuli cauzati de obstrucție, după înlăturarea obstrucției dispar, pe când cei de origine neurogenă pe fondal de tratament se micșorează foarte lent.
- Compresia colului vezical de diverticul cu dereglarea actului micțional
- Obstrucția infravezicală, cauzată de diverticul
- Calculi în componența diverticulului

Discuții

- În clinica de Urologie Pediatrică a CNȘPCP Academician “Natalia Gheorghiu” au fost examinați 258 pacienți cu diverse malformații a vezicii urinare
- La 120 din ei au fost depistați diverticuli vezicali, inclusiv băieți – 94, fete-40
- Diverticuli cu dimensiuni - de la 1-15 cm
- În 80 % din cazuri diverticuli au fost localizați pe stânga

Discuții

- La 14 copii diverticulii au fost depistați ocazional.
- Infecția urinară a fost prezentă la 68 pacienți
- Hematuria – la 13 pacienți
- Dureri suprapubiene- la 12 pacienți

Concluzii

- La unii pacienți diverticulii vezicali evoluează latent, asimptomatic și sunt descoperiți cu ocazia unui examen cistografic sau unei cistoscopii efectuate pentru alte suferințe ale aparatului urinar.
- În alte cazuri diverticulii prezintă tabloul clinic de retenție cronică de urină cu incontinență prin “prea plin” și cu palparea în hipogastru a unei formațiuni de tip “glob vezical” care se menține și după golirea vezicii urinare

Concluzii

- Mictiunea in doi timpi (aparută la un interval foarte scurt, de cateva minute, urmată de golirea unei cantitati mari de urină) constituie un simptom foarte important al diverticulului vezical.
- Cea mai frecventă complicație este infecția, care se manifestă prin urini tulburi, fenomene de cistită si chiar de pielonerită infecția propagandu-se la ureter si rinichi.

Concluzii

- Metodele paraclinice de detectare a diverticulilor sunt complexe și includ examenul clinic, ecografia sistemului urinar, urografia intravenoasă, cistografia micțională în 2 incidențe, cistoscopia, uroflowmetria, calibrarea uretrei, CT spiralată multisețională
- Intenția noastră nu a fost să epuizăm toate informațiile despre această anomalie, pentru aceasta există o întreagă literatură de specialitate